


Hinterwandinfarkt

Verschluss der rechten Koronararterie

gemeint ist die inferiore/diaphragmale Hinterwand

orientierende Übersicht, auch abhängig vom Versorgungstyp; Zuordnung trifft nicht immer zu und ist didaktisch vereinfacht

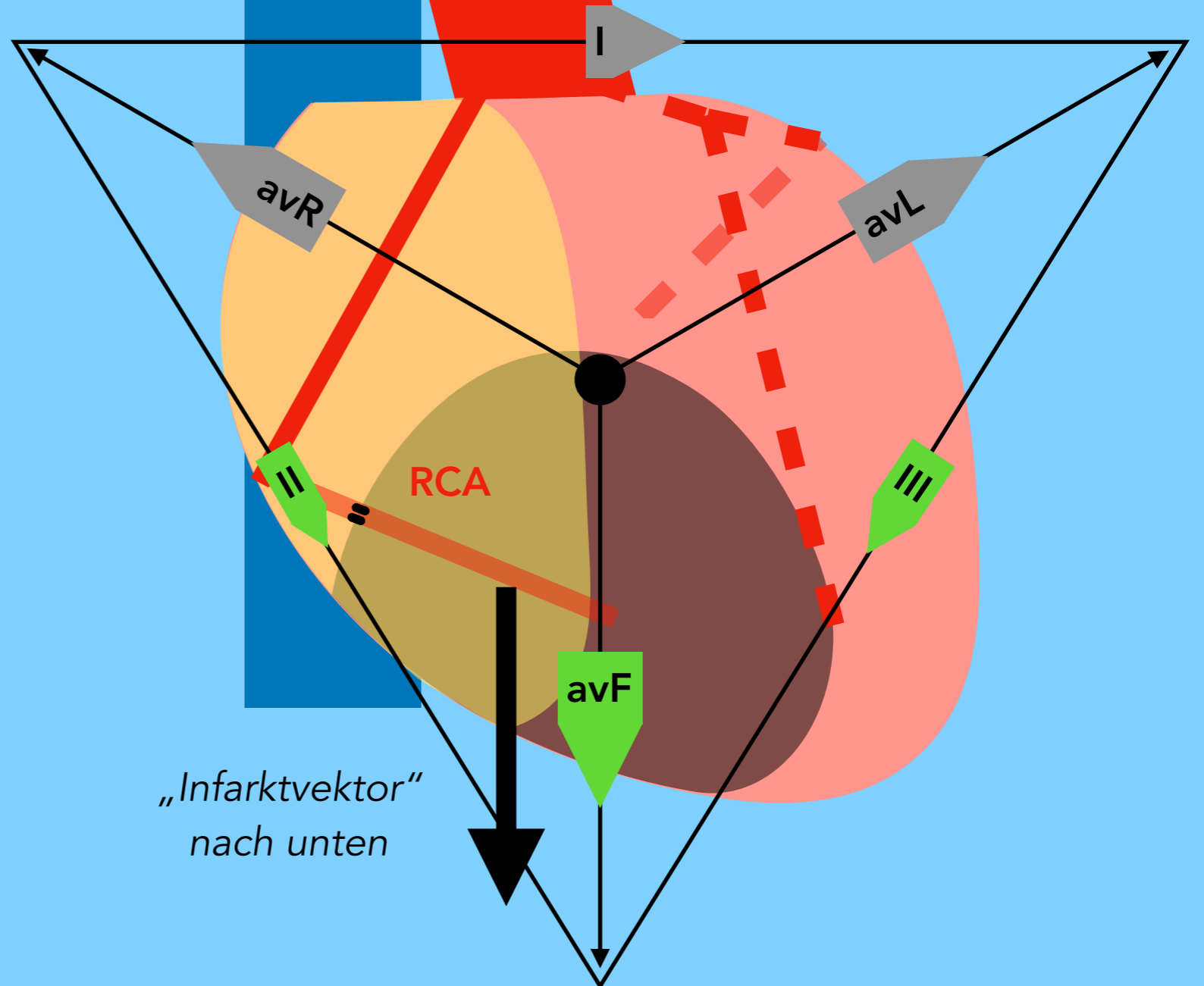
seitlich



„Infarktvektor“ nach unten

Fuß

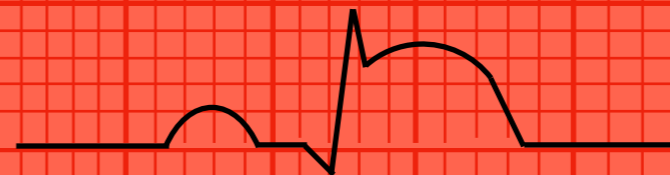frontal



„Infarktvektor“ nach unten

EKG

II



ST-Hebungen in

II

III

avF