

diabetische Retinopathie

- proliferativ -

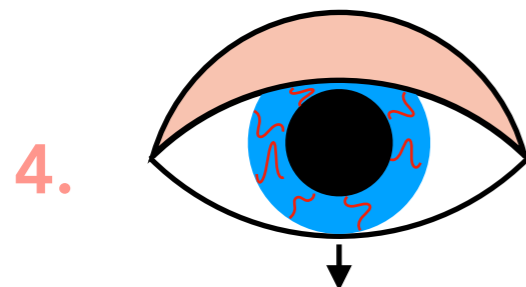
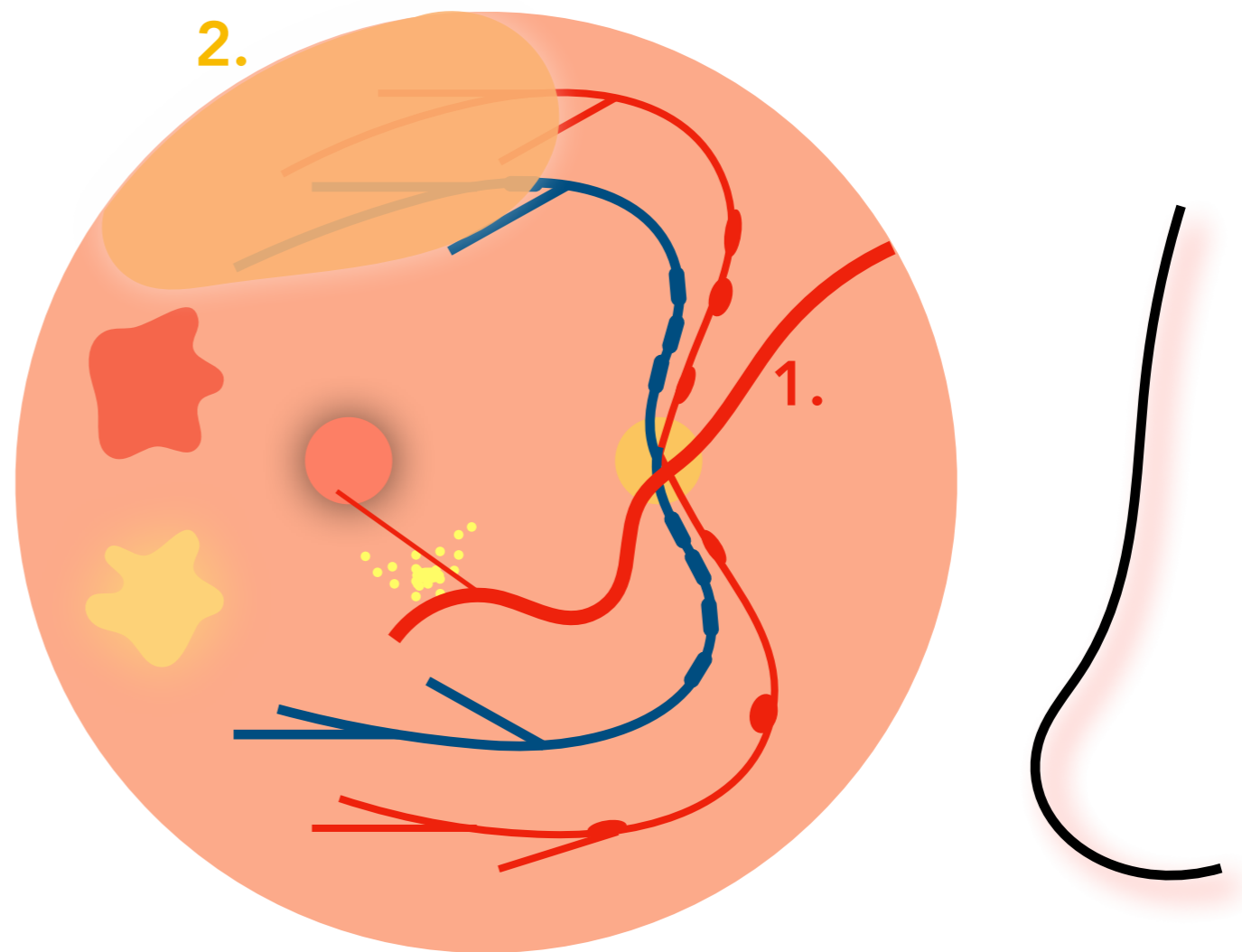
zusätzlich:

1. Neovaskularisationen

2. Netzhautablösung

3. Glaskörperblutungen

4. Rubeosis iridis



Gefahr: sekundäres Winkelblockglaukom