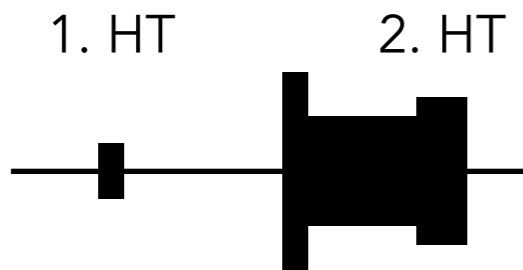
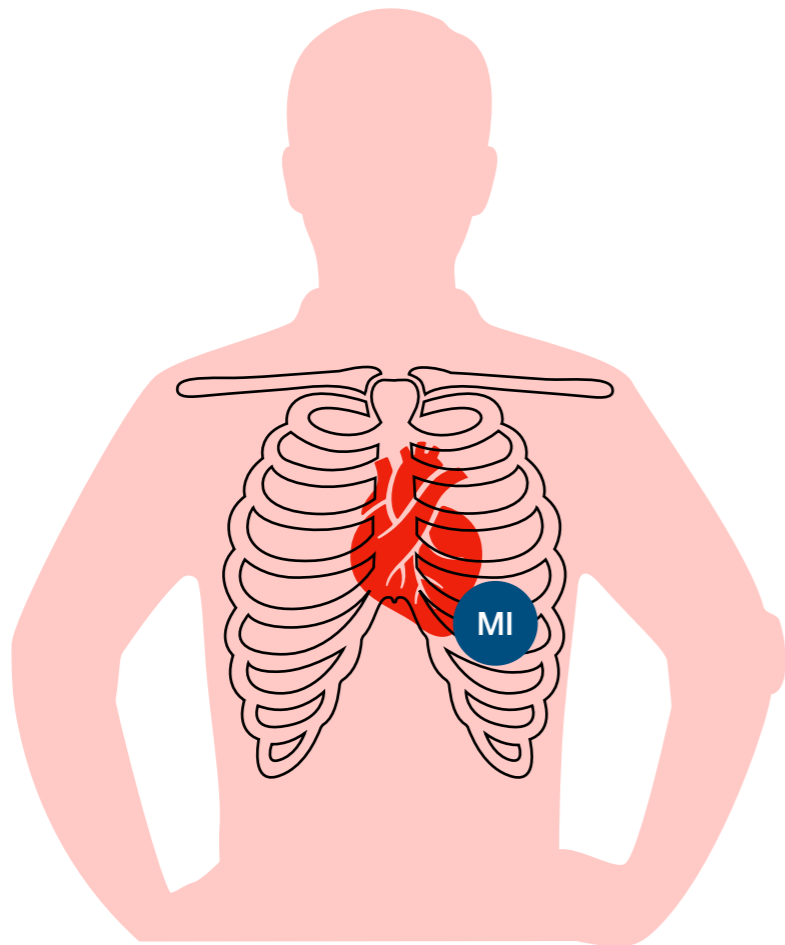


# Mitralklappenprolaps



mesosystolischer **Klick**  
mit spätem **Systolikum**

## Definition

Vorwölbung der Mitralsegel in den linken Vorhof (häufig!)

## Ursachen

unklar

*häufiger bei Frauen um das 30. LJ*

## Klinik

Belastungsdyspnoe  
Angina pectoris  
Herzrhythmusstörungen

## Diagnostik

Auskultation

Echokardiographie

*Segelvorwölbung = „Hängemattenphänomen“*

## Folgen

Mitralklappeninsuffizienz

## Therapie

evtl. Betablocker

evtl. Therapie der Mitralklappeninsuffizienz

p.m. 5. ICR medioclavicular links (Herzspitze)