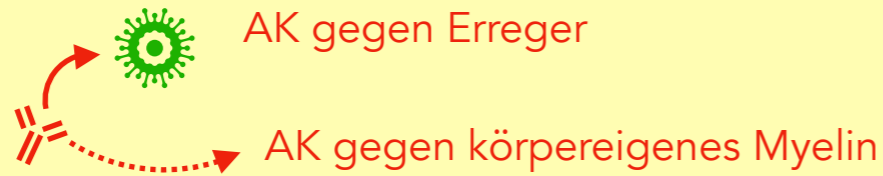
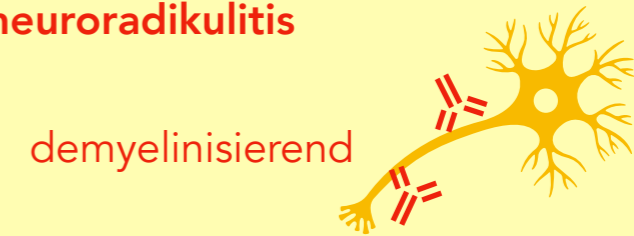

# Guillain-Barré-Syndrom

## 1. banale Infektion



## 2. akute Polyneuroradikulitis



### Klinik

von distal aufsteigend:

Parästhesien

**Paresen**

*unterschiedliche Ausprägung  
Atemstillstand möglich*

### Sonderform

**Miller-Fisher-Syndrom**

Areflexie

Ataxie

Augenmuskellähmung

### Diagnostik

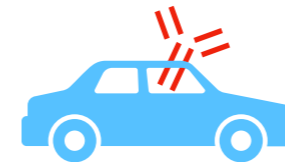**Liquorpunktion**

**zytoalbuminäre Dissoziation**

*massive Erhöhung von Eiweiß, geringe  
Erhöhung der Zellzahl*

**Autoantikörper**

*gegen Myelin*



**Neurografie**

**F-Wellen-Latenzen ↑**

**Leitungsblöcke**

### Therapie

Entfernung der Autoantikörper

**Immunglobuline**

*oder*

**Plasmapherese**

supportive Therapie

**ggf. Intensivmedizin**

meist komplette Remission  
nach Wochen

**Quellen:**

**Kurzlehrbuch Neurologie**

**/ Bender, Andreas. - 3. Auflage. - München : Elsevier, 2018; ISBN 978-3-437-09863-5**