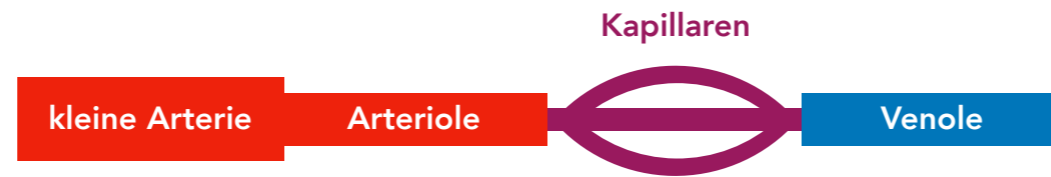


# ANCA-assoziierte Vaskulitiden kleiner Gefäße



**Granulomatose mit Polyangiitis**

*M. Wegener*

**eosinophile Granulomatose mit Polyangiitis**

*Churg-Strauss-Syndrom*

**mikroskopische Polyangiitis**

**Klinik**

Granulome

Rhinitis/Sinusitis: blutig-borkiger Schnupfen

Glomerulonephritis

**Klinik**

Granulome

allergisches Asthma

Beteiligung mögl. von ZNS/Nerven Herz

keine Granulome

Glomerulonephritis

Purpura

**Diagnostik**

**cANCA**

AK geg. Proteinase 3 cytoplasmatisch

**Diagnostik**

**pANCA**

Eosinophilie  
IgE ↑

**Diagnostik**

**pANCA**

AK geg. Myeloperoxidase perinukleär

**Therapie**

Immunsuppression

**Therapie**

Immunsuppression

**Therapie**

Immunsuppression