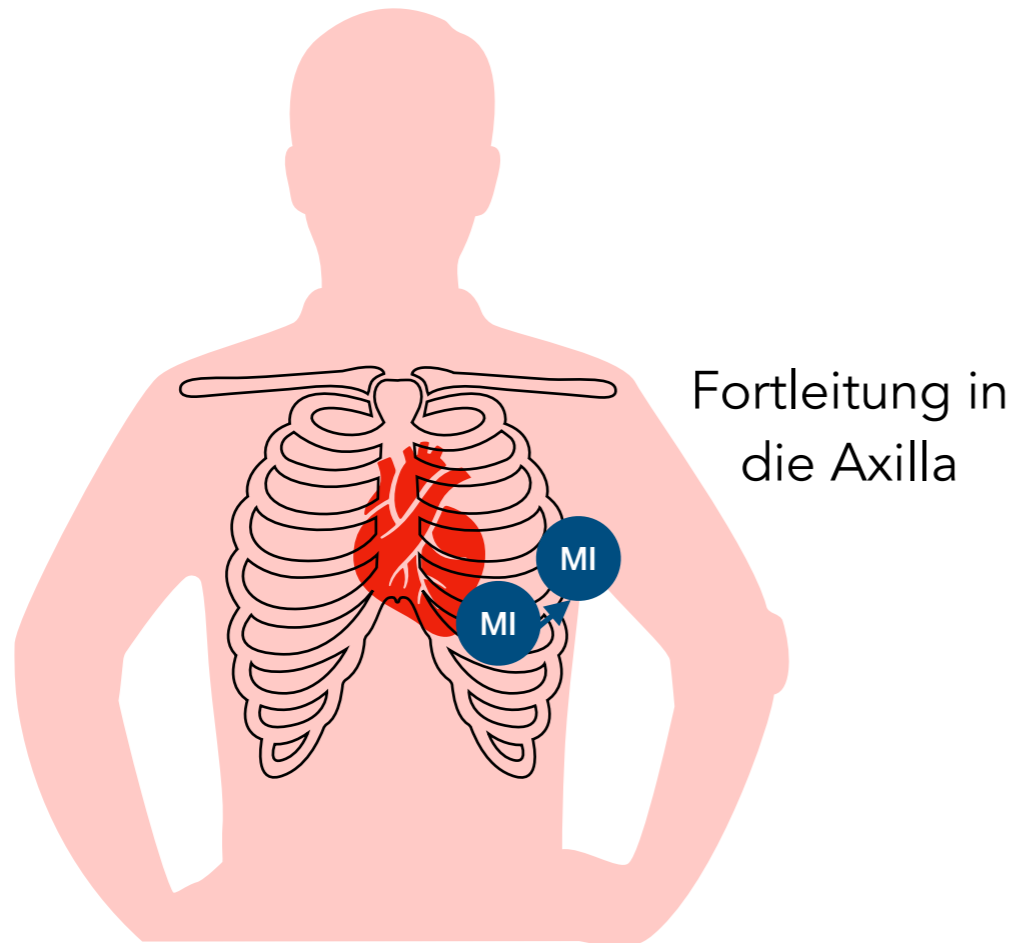


# Mitralklappeninsuffizienz



1. HT

2. HT



bandförmiges **Systolikum**

p.m. 5. ICR medioclavicular links (Herzspitze)

## Ursachen

primär organisch z.B. *akute ischämische Ruptur*  
sekundär funktionell z.B. *LV-Dilatation bei Hypertonie*

## Klinik

Belastungsdyspnoe  
Orthopnoe  
Lungenödem

## Diagnostik

Auskultation  
Echokardiographie

## Folgen

Rechts- und Linksherzbelastung  
pulmonale Stauung

## Therapie

Diuretika, Nachlastsenkung (*Vasodilatoren*)

chirurgischer Mitralklappenersatz  
chirurgische Mitralklappenrekonstruktion