Vorderwandinfarkt
Verschluss des RIVA

orientierende Übersicht, auch abhängig vom Versorgungstyp; Zuordnung trifft nicht immer zu und ist didaktisch vereinfacht

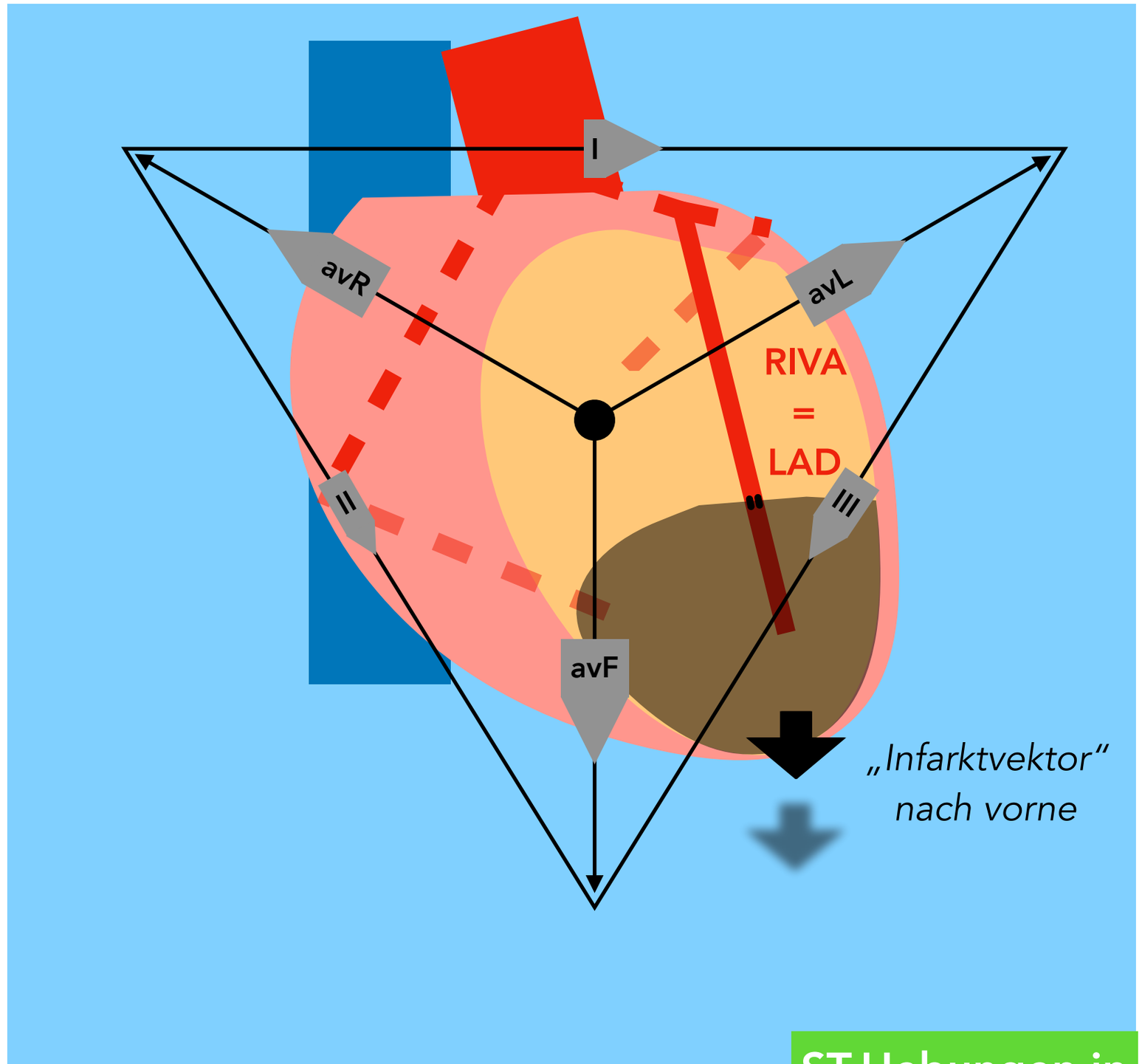

Querschnitt

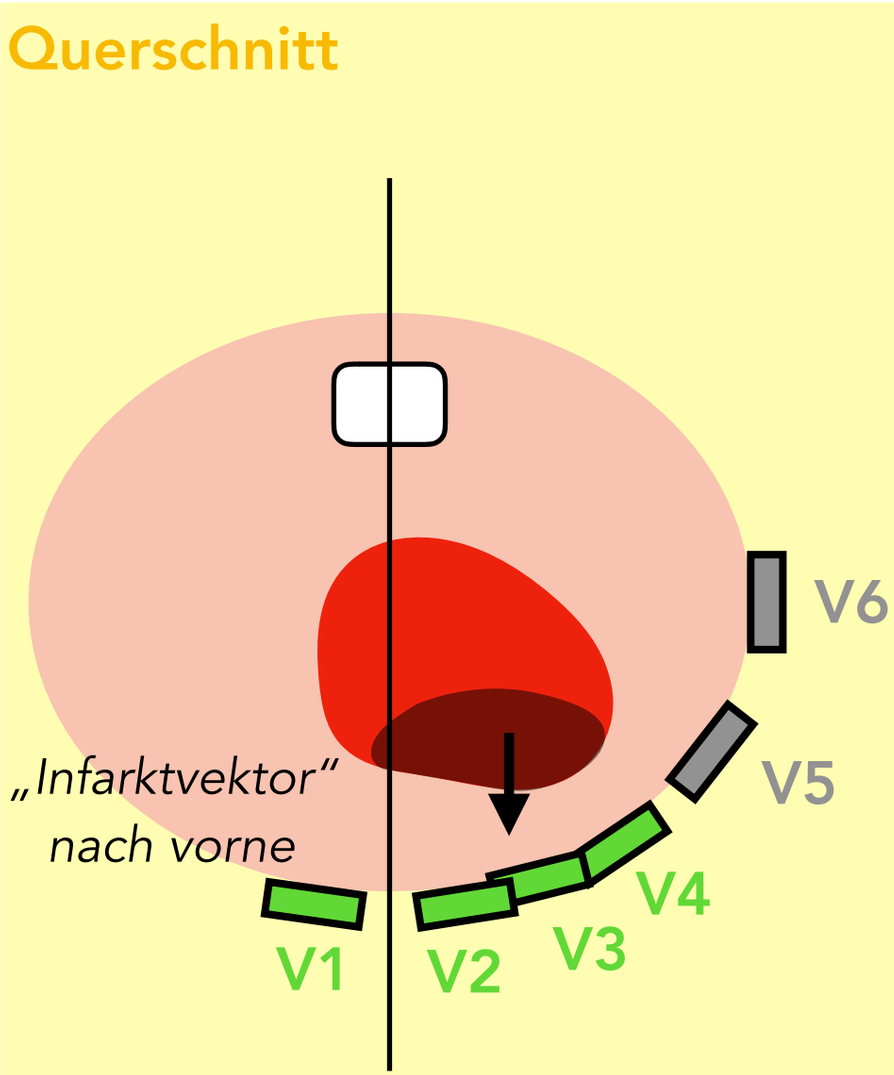

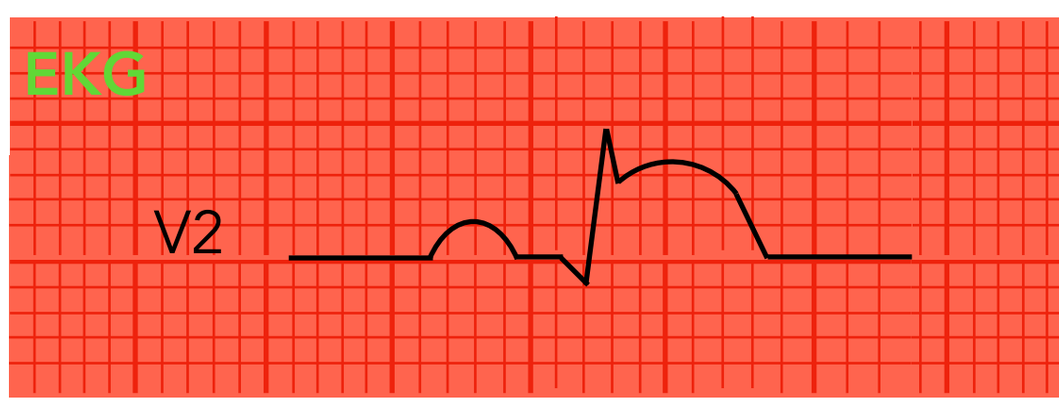

ST-Hebungen in der Brustwand

V1
V2
V3
V4