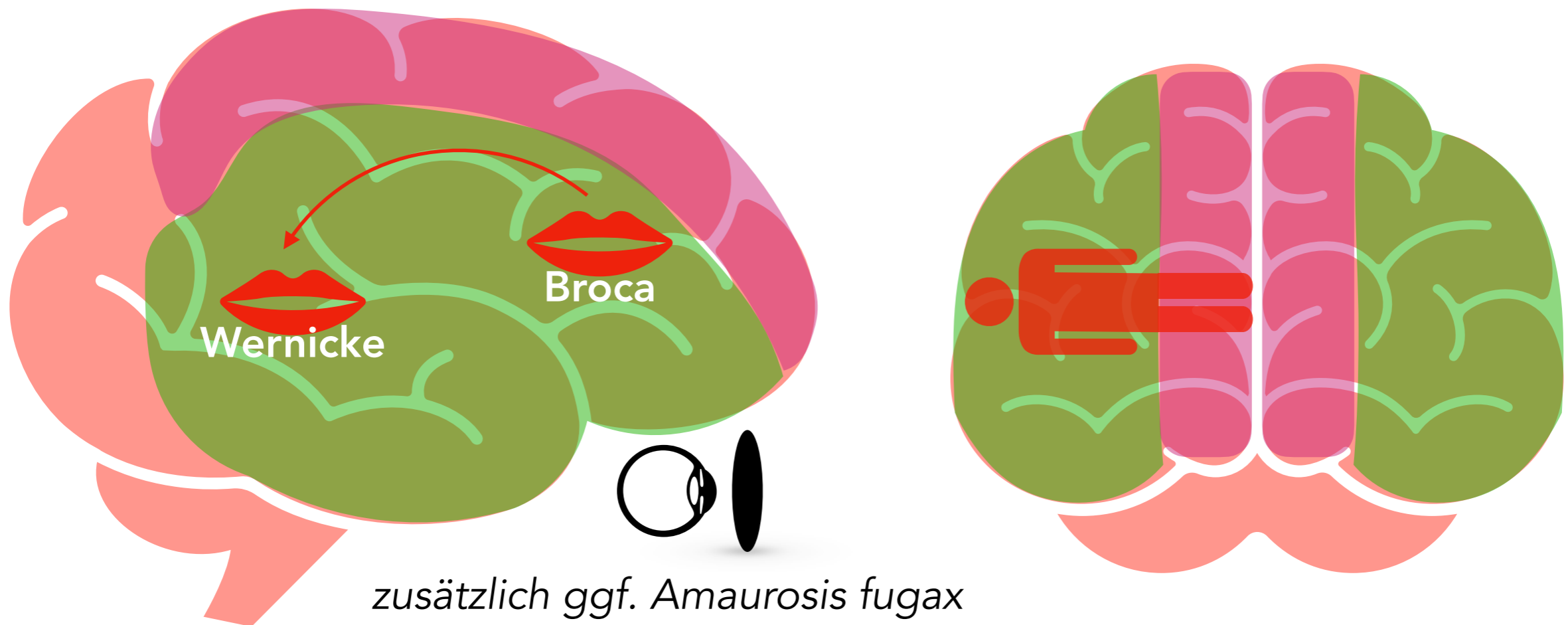


A. carotis interna

A. cerebri media + A. cerebri anterior



Ausfallerscheinungen von A. cerebri media und/oder A. cerebri anterior möglich