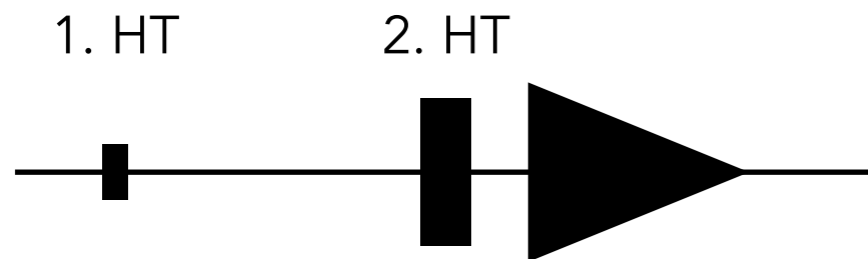
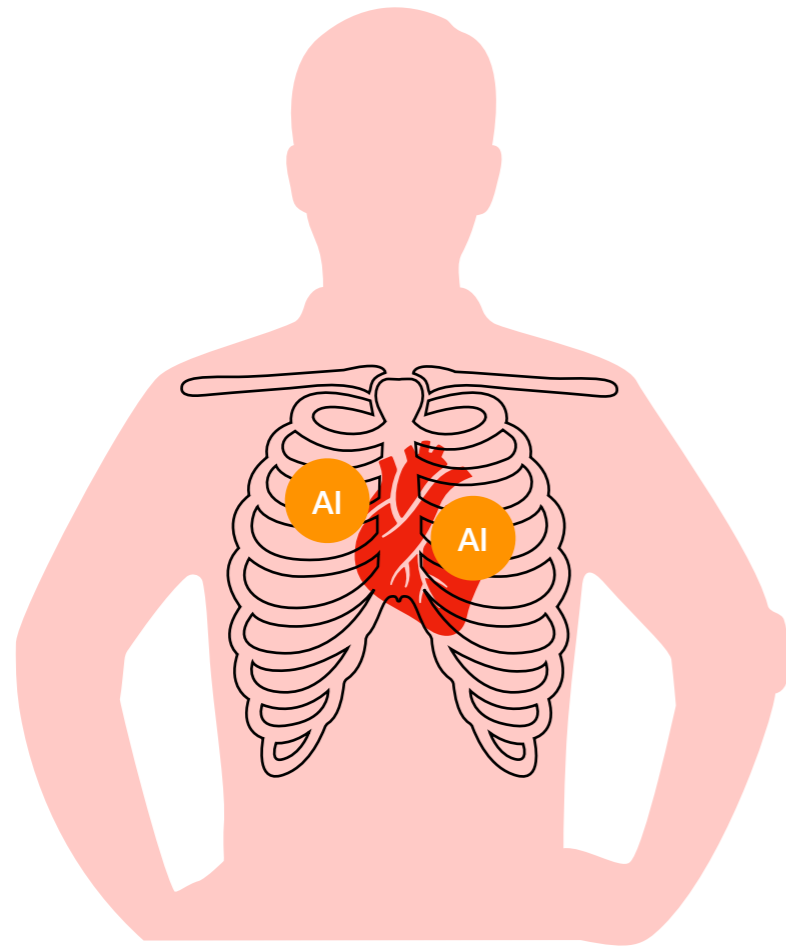


# Aortenklappeninsuffizienz



**Diastolikum**  
Decrescendo

p.m. 2. ICR parasternal rechts oder  
3. ICR parasternal links

## Ursachen

angeboren  
Endokarditis  
funktionell

## Klinik

Belastungsdyspnoe  
Angina pectoris

*bei akutem Geschehen evtl. Lungenödem durch Volumenbelastung*

## Diagnostik

Auskultation

RR-Messung: *große Amplitude (RRsys <-> RRdia)*

Echokardiographie

## Folgen

linksventrikuläre Hypertrophie  
Herzinsuffizienz

## Therapie

*i.d.R. nur bei symptomatischen Insuffizienzen*

chirurgischer Aortenklappenersatz  
Nachlastsenkung (Vasodilatoren)