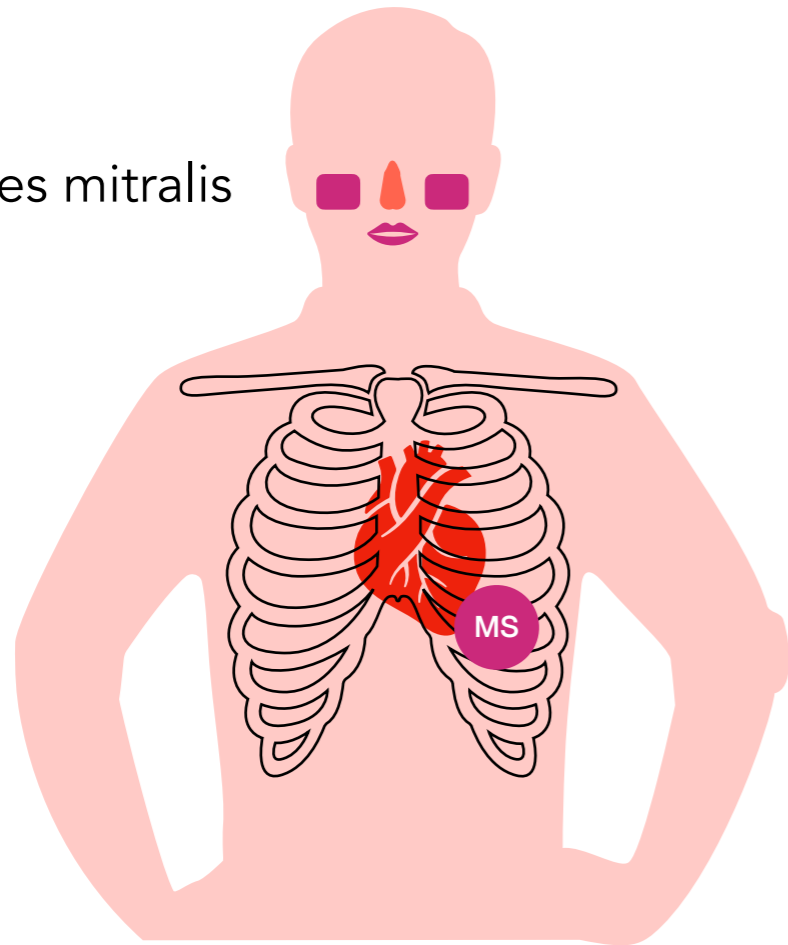


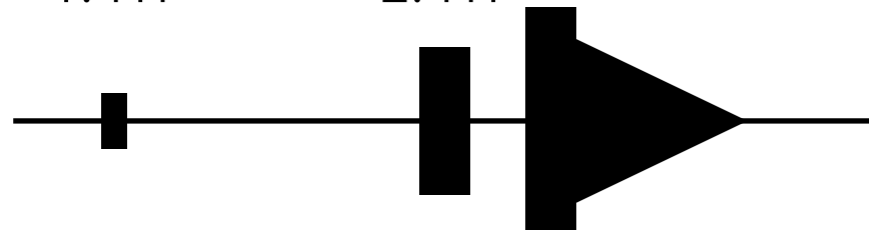
# Mitralklappenstenose

evtl. Facies mitralis



1. HT

2. HT



**Diastolikum**

Decrescendo nach Mitralöffnungston

p.m. 5. ICR medioclavicular links (Herzspitze)

## Ursachen

nach rheumatischem Fieber

## Klinik

Leistungsabfall  
chron. Hypoxie, evtl. mit Facies mitralis  
periphere und pulmonale Ödeme

## Diagnostik

Auskultation  
Echokardiographie

## Folgen

Rechtsherzinsuffizienz  
Vorhofflimmern  
Thrombenbildung

## Therapie

Diuretika, Antikoagulation

*i.d.R. nur bei mittleren bis schweren Stenosen:*  
interventionelle Valvulotomie  
chirurgischer Mitralklappenersatz  
chirurgische Mitralklappenrekonstruktion