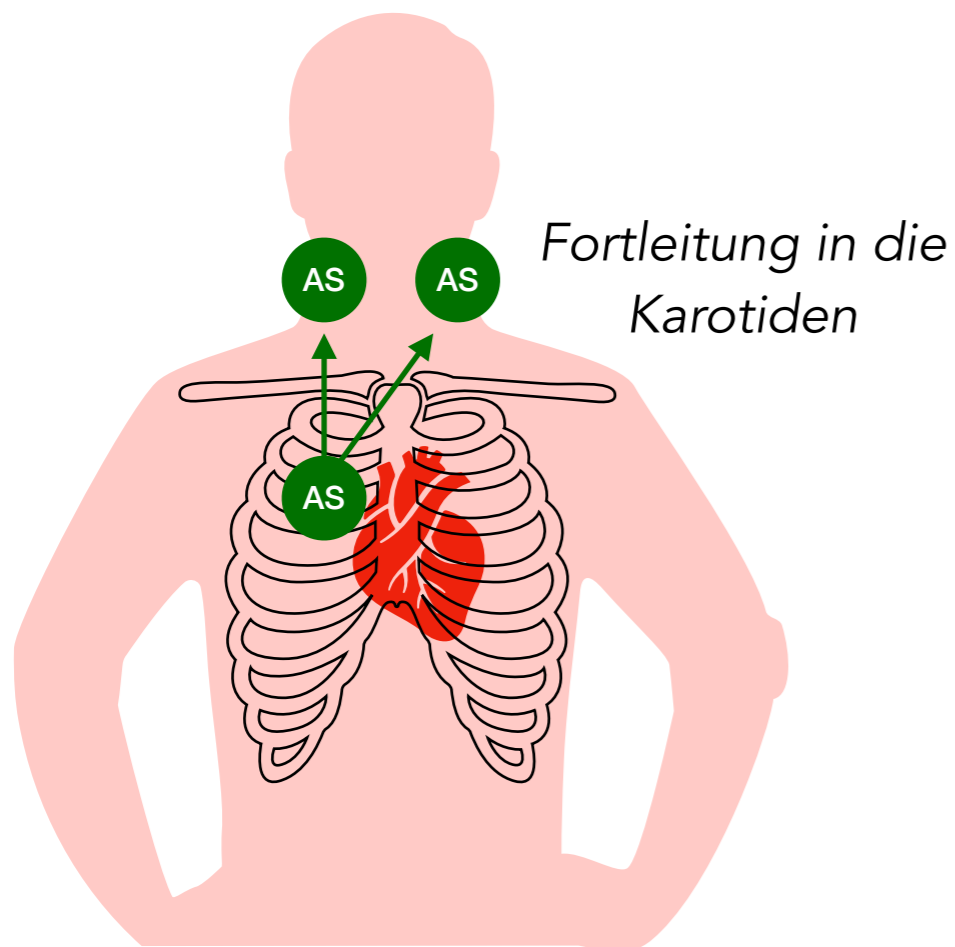



# Aortenklappenstenose



1. HT

2. HT



spindelförmiges **Systolikum**

p.m. 2. ICR parasternal rechts

## Ursachen

degenerativ  
nach rheumatischem Fieber

## Klinik

Belastungsdyspnoe  
Angina pectoris  
Synkopen

## Diagnostik

Auskultation  
Echokardiographie

## Folgen

linksventrikuläre Hypertrophie  
Rhythmusstörungen

## Therapie

*i.d.R. nur bei symptomatischen Stenosen*

chirurgischer Aortenklappenersatz  
TAVI (transcatheter aortic valve implantation)